Nach Angaben und Material Dr. Fesslers, Docent für Chirurgie.

Ueber sekundäre Trepanation nach geheilten Schädelverletzungen.

Inaugural-Dissertation

zur

Erlangung der Doktorwürde

in der

gesamten Medicin

verfafst und einer

Hohen medicinischen Fakultät

der

Kgl. Bayer. Ludwig-Maximilians-Universität

zu München

vorgelegt von

Josef Gores, approb. Arzt

aus Bochum.

Berlin SW. 61. 1905.

Verlag der Deutschen Aerzte-Zeitung, Louis Marcus.

Referent: Herr Geheimrat Prof. Dr. v. Angerer.
Material und Angaben: Herr Privatdocent Dr. Fessler.

Digitized by the Internet Archive
in 2026

https://archive.org/details/IA41552301_0101

Ueber sekundäre Trepanation nach geheilten Schädelverletzungen.

Von Josef Gores, approbiertem Arzt in Bochum, nach Angaben und Material des Privatdocenten Dr. Julius Fessler in München.

Nicht selten kommen Verletzungen des Schädeldaches vor, die ganz geringfügiger Natur zu sein scheinen. Es tritt aufser Schmerzen und Anschwellung gar keine Erscheinung zutage, welche auf eine Verletzung des Schädeldaches, die nur eine Fissur sein kann, schliefsen liefse. Dann kommt es vor, dafs erst nach Monaten oder auch nach Jahren Beschwerden auftreten, die auf die frühere kaum oder gar nicht beachtete Verletzung zurückgeführt werden müssen, und zwar sind dies Erscheinungen von seiten des Gehirns. Meistens bekommen diese Leute zuerst schwache, später immer stärker werdende Kopfschmerzen, die sich bis zur Unerträglichkeit steigern können. Dazu gesellt sich oft Schwindelgefühl, zumal beim Bücken, aber auch bei anderen Bewegungen; ferner bei grofser Hitze, bei Temperaturwechsel oder bei Anstrengungen treten Bewufstseinsstörungen und ab und zu, wenn auch viel seltener, epileptiforme oder epileptische Krämpfe auf.

Das nicht zu seltene Vorkommen solcher Fälle, selbst bei ganz leichten Schädelverletzungen, mufs uns mahnen, bei solchen Leuten, bei denen lange Zeit hindurch Kopfschmerzen, Schwindel oder Krämpfe bestehen, nach früheren Schädelverletzungen zu fragen und auf Knochenentzündungen und -Veränderungen zu untersuchen.

Die längere Beobachtung und vorzüglich die genaue Untersuchung auch mit Zuhilfenahme der Röntgenstrahlen wird heutzutage dann wohl nur noch selten einen Irrtum darüber aufkommen lassen, ob die vom Patienten angegebenen Beschwerden auf eine frühere Verletzung zurückzuführen sind oder nicht.

Vor allem ist also die Feststellung einer krankhaften Knochenveränderung, die in einer hypertrophischen Ostitis bestehen kann, wie dies

ähnlich häufig bei Stofs oder Druck auf andere Knochen (z. B. tibia und scapula) vorkommt, wichtig für den Patienten selbst als auch in Hinsicht auf das Unfallgesetz.

Eine möglichst frühzeitige Operation mit Entfernung des verdickten Knochenstückes hat für den Kranken immerhin eine gewisse Besserung der manchmal recht starken und anhaltenden Beschwerden zur Folge und ist deshalb oft anzustreben.

Und selbst falls die Krankheitserscheinungen nach der Trepanation nur in ganz geringem Mafse abnehmen oder ungefähr dieselben bleiben, so ist doch der Wert des chirurgischen Eingriffs nicht zu unterschätzen, da bei nicht erfolgter Operation die Hypertrophie des Knochens im Laufe der Jahre zunimmt und die Beschwerden immer mehr verstärkt, so dafs es schliefslich sogar zu einer völligen Verblödung des Patienten kommen kann.

Dies wenigstens zu verhindern, ist der Hauptzweck, welcher bei der Entfernung eines nach geheilter Schädelverletzung verdickten Knochenstückes verfolgt wird.

Vor allem wichtig ist es aber auch, durch Traumen entstandene Epilepsien durch geeignete Operation zu heilen, wie dies deutlich der letzte der vier Fälle zeigt, von denen drei in ausführlicher Behandlung folgen, während der 2. Fall genauer und vollständig später in einer besonderen Abhandlung über ähnliche Fälle von Herrn Prof. Klaufsner besprochen werden wird.

I. Fall.

Rager, Aloys, Schlosser, 28 J. alt.

Die Eltern und 5 Geschwister des Pat. sind gesund. Für Tuberkulose und Lues findet sich bei ihm kein Anhaltspunkt.

1. Unfall: Im März 1900 war Rager mit der Legung eines Eisenrohres von ca. 5 cm Durchmesser und ca. 40 Pfd. Schwere in einem Hause beschäftigt, welches ihm hierbei durch die Unvorsichtigkeit eines Mitarbeitenden aus der Höhe von ca. 1 m auf die linke Kopfseite fiel, und zwar in der Hauptsache auf das linke Seitenwandbein. Es trat eine Schwellung und stärkere Blutung ein; Pat. verspürte Schmerzen und starkes Sausen im Kopfe und wər taumelnd, nicht ganz bei Bewufstsein, doch trat keine tiefe Ohnmacht ein. Nachdem er sich ein wenig erholt hatte, ging er den nur ca. 100 Schritt weiten Weg allein nach Hause ohne gröfsere Be-

schwerden und legte sich ins Bett, wo er sofort einschlief und am anderen Morgen, durch den Blutverlust geschwächt, sehr ermattet mit Kopfschmerzen aufwachte. Ein Verband war vom Pat. selbst angelegt worden. Pat. setzte die Arbeit nicht aus, sondern schonte sich einige Tage bei leichter Arbeit. Die Schmerzen im Kopfe haben ein paar Tage lang stark angehalten, sind aber in der Folgezeit wieder so ziemlich verschwunden. Von der Verletzung sind zwei ca. 2 cm lange nicht mit dem Knochen verwachsene Narben zurückgeblieben.

2. Unfall: Kurz darauf, im Mai 1900, fiel dem Rager ein zylindrischer, kupferner, ca. 1 m hoher Mineralwasserapparat im Gewichte von ca. 25 Pfd. aus ca. 2 m Höhe auf das linke Schläfenbein. Diesmal war die Blutung der Hautabschürfung ganz gering, dagegen die Anschwellung am Knochen selbst sehr stark. Auch waren die Schmerzen viel stärker wie beim 1. Unfall. Diesmal war Pat. ebenfalls nur vorübergehend betäubt, nicht völlig bewufstlos. Er mufste mit einem Wagen nach Hause fahren und verbrachte die Nacht schlecht. Anderen Tages arbeitete er wieder, hatte aber 14 Tage lang Schmerzen links auf dem Scheitel, besonders beim Bücken und Heben, ferner beim Liegen auf dem Rücken und auf der verletzten Seite. Beim raschen Gehen bekam er leicht Schwindelanfälle, Zittern in den Armen und Herzklopfen. Rauchen und Biertrinken haben die Beschwerden verstärkt. Seine Mitarbeiter haben öfters Schwindelanfälle bei ihm bemerkt, und ist ihnen allmählich das veränderte stille Wesen des Rager aufgefallen. Pat. hatte aufserdem oft grofses Schlafbedürfnis, und wenn er eingeschlafen war, hielt es sehr schwer, ihn wach zu bekommen.

Pat. war von Januar 1901 an wegen der erwähnten Beschwerden, namentlich auch wegen einer auf Druck schmerzenden Knochenauftreibung in der linken Schläfengegend bei mehreren Aerzten in Behandlung und kam dann in die medizinische Klinik des Krankenhauses München l. I., wo ihm Jodpinselungen und Eisblasen appliziert wurden, die ebenso wie die inneren Mittel ohne Erfolg blieben. Darauf ging er im April 1901 in die chirurgische Klinik desselben Krankenhauses, wo er operiert wurde und ca. 10 Wochen blieb, angeblich ohne Erfolg. (Befund und Operation folgen.) Da indes die Beschwerden nicht nach-

liefsen, so ging er nach einer weiteren sechsmonatlichen Behandlung in der medizinischen Klinik nach Hause, wo er bei leichter Arbeit bis November 1903 blieb. Er bekam leichtere Beschäftigung bei der Eisenbahn; sein Zustand blieb derselbe, er merkte aufserdem, dafs er vergefslich wurde, so dafs schliefslich die zweite Operation (Trepanation) vorgenommen wurde.

Status u. 1. Operation (in der k. chirurg. Klinik).

Februar 1901. Status: Das linke Schläfenbein ist wenig und gleichmäfsig aufgetrieben. Die Auftreibung ist von ca. Handtellergröfse, anscheinend vom Knochen oder Periost ausgehend. Die Schwellung ist an allen Stellen gleich hart und zeigt nirgends Erweichung oder Fluktuation. Die Haut ist über dem Tumor verschieblich. Bei intensiverem Druck äufsert Patient Schmerzen, die auf das Scheitelbein ausstrahlen. Die Atmung ist manchmal frequent und krampfhaft, bei psychischer Ablenkung verschwindet diese Erscheinung. Pupillarreflexe normal; der Augenhintergrund ohne Veränderungen. Im Urin kein Eiweifs. Patient erhält zunächst Jodeinpinselungen auf die geschwellte Partie.

4. April 1901. Ueber der Schwellung in der linken Temporalgegend wird ein ca. 10 cm langer, senkrechter Einschnitt gemacht, und zwar durch den M. tempor. bis auf das Periost. (Siehe Fig. 3. Senkrechte Narbe vorn über dem Ohre, nach einer Photographie, aufgenommen nach Heilung der 2. Operationswunde.) Es wird nirgends eine Veränderung gefunden, daher die Wunde mit sieben Nähten wieder geschlossen. Nach zwei Tagen werden drei Nähte wieder entfernt, da eine kleine Eiterung eingetreten ist, und die Wunde austamponiert. Nach weiteren drei Tagen gibt Patient dieselben Beschwerden an.

24. April 1901. Patient wird als arbeitsfähig entlassen, da auch die Röntgendurchleuchtung keine Veränderung des Knochens zeigt.

In der Folgezeit ist Patient bei verschiedenen Aerzten in Behandlung gewesen, doch haben die Beschwerden nicht abgenommen; ab und zu sind sie auch stärker geworden. So zog sich die Krankheit vom 25. April 1901 bis Mitte März 1905 hin, zu welcher Zeit er in die Behandlung Dr. Fefslers kam mit denselben Beschwerden: Heftige Schmerzen in der linken Schläfengegend und Hitzegefühl daselbst mit Ausstrahlung auf das linke Scheitelbein, sowie

Schwindelgefühl, unsicherer Gang bei der Arbeit (als Landvermessungsgehilfe).

23. Mai 1905. Der Befund ergibt jetzt folgendes: In der linken Regio temporalis findet sich im Knochen selbst ein harter, flacher Tumor, der druckempfindlich ist und die Gegend der Schläfenschuppe und des Seitenwandbeines ausmacht. Die linke Gesichtshälfte erscheint etwas kleiner als die rechte. Die rechte Schädelhälfte mifst 26,5 cm, die linke Schädelhälfte 29,0 cm, und zwar horizontal gemessen von der Nasenwurzel bis zur Protub. occip. ext. Der Gesichtsausdruck, besonders auf der linken Seite, ist melancholisch und trüb. Der Kopf ist nach links übergeneigt. Die Zunge wird beim Ausstrecken etwas schief nach rechts verzogen und zögernd vorgestreckt. Die Sprache ist langsam und leise, fällt dem Pat. etwas schwerer als früher. Der linke Facialis scheint etwas paretisch zu sein. Eine Sehnervenatrophie besteht im Beginne. Der Gang des Patienten ist unsicher, zaghaft und tappend. Die Bewegungen sind auch unsicher. Die Kniereflexe sind gesteigert. Pupillarreflexe beiderseits gleichmäfsig vorhanden. Das Gedächtnis hat bei dem Patienten nachgelassen, die geistige Tätigkeit ist herabgesetzt. Lues wird negiert. Der Harn enthält kein Eiweifs und keinen Zucker, keine Urethralfäden. Patient ist still, oft teilnahmlos, in sich gekehrt.

23. März 1905. Patient ist beim Wenden, Legen und Berühren des Kopfes sehr empfindlich. Eine Knochenauftreibung befindet sich zum Teil auch über dem linken Stirnbein und Seitenwandbein. (Die zweite Vorwölbung liegt am Schläfenbein. Am Seitenwandbein in der Nähe der oberen Hervorwölbung finden sich zwei Hautnarben (von dem ersten Unfall). Zwischen den beiden Hervorwölbungen befindet sich eine ganz seichte Einziehung, die etwas druckempfindlich ist. Am druckempfindlichsten ist aber die Vorwölbung am linken Schläfenbein. Ab und zu hat Patient Schwindelanfälle, sieht schwarz vor den Augen und mufs sich niedersetzen. Dieser Zustand der Benommenheit ist auch anderen Leuten in seiner Umgebung aufgefallen. Die Anfälle kommen oft und dauern 3—5 Minuten, Hände und Füfse zittern dann, kalter Schweifs bricht aus, die Augen sind unruhig, der Lidschlag ist häufig.

Der linke Arm des Patienten ist nicht frei beweglich. Doch ist dies auf eine Fraktur des Condyl.

ext. im zehnten Lebensjahre zurückzuführen, infolgedessen Beugung und Streckung des Vorderarms nicht ganz frei ist.

Fig. 1.
Röntgen-Aufnahme des Schädels von Fall I mit Verdickung in der Schläfengegend, oberhalb der Pars petrosa einen sichelförmigen Schatten zeigend.

Die neue Röntgenaufnahme zeigt jetzt eine deutliche Verdickung des Schädeldaches am Schläfenbein da, wo im Röntgenbilde der horizontale, längliche Schatten oberhalb des linken Gehörganges und über dem Schatten der Pars petrosa zieht (siehe Röntgenbild, Fig. 1).

Da die Benommenheit des Pat. häufig anfallsweise unter Tags auftritt und die Beschwerden nicht aufhören, im Gegenteil immer mehr zunehmen, so wird am 28. März durch Dr. Fefsler zur neuen Operation, und zwar zur Trepanation geschritten.

2. Operation (Trepanation).

28. März 1905. Es wird in Aethertropfnarkose, $^1/_4$ Std. nach 0,02 subkut. Morphiuminjektion, der Wagnersche Hautschnitt angelegt (siehe Fig. 2). Die dabei auftretenden starken Blutungen der Kopfschwarte werden sofort unterbunden. Dann wird das Periost zurückgeschabt und der Schädel mit einer kleinen Kreissäge mittels Fufsbetriebes durchsägt. Der letzte Rest des Knochens wird mit dem Meifsel durchgeschlagen, sodann der Knochen aufgebrochen (siehe Zeichnung Fig. 2). Es findet sich, dafs das Schädeldach bis zu 1 cm verdickt ist. Die Dicke beträgt am entfernten Knochenpräparate 0,5—1,5 cm vorn oben, die Tabul. ext. ist 0,05—0,2 cm dick, die Tab. int. 0,1—0,15 cm.

An der mehr frontalen Seite des Lappens zeigt die Dura mater etwas dunklere Färbung in der Gröfse eines 3 Mark-Stückes und deutliche Verdickung mit weifslichen Einsprengungen. Die Dura mater wird ein wenig abpräpariert, da sie Verwachsungen zeigte, und dann wieder aufgelegt. Das herausgesprengte Schädelstück wird gut über ein Drittel entfernt und das übriggebliebene Stück auf der Oeffnung samt dem daransitzenden Hautlappen hochgelagert, letzterer wieder eingenäht, und zwar mit File de Florence. Keine Drainage, steriler Verband.

Der Knochen zeigte sich besonders gegen die obere mediale Umrandung zu abnorm verdickt, da, wo auch im Röntgenbilde der verdichtete längliche halbmondförmige Schatten zieht (Fig. 1). Die Diploë ist sehr blutreich, die Dura stark injiziert, die Arachnoidea milchig getrübt, der subarachnoidale Raum stark mit Serum gefüllt und verwachsen. Vorn seitlich am Stirnlappen war die Grofshirnrinde auf 1 cm Länge stark injiziert. Die Schuppen- und Kranznaht konnte nicht gefunden werden, da sie verknöchert waren.

29. März. Pat. ist geistig ganz klar, hat sehr geringe Wundschmerzen.

31. März. Pat. ist ohne Fieber und bei vollem Bewufstsein. Der Druck im Schädel hat aufgehört. Sehr wenig Schmerzen. Pat. ist guter Laune und zufrieden. Erinnerung gut, Denken klar. Appetit gut. Kein Erbrechen.

1. April. Pat. ist apathisch. Befinden nicht besonders. Es werden mehrere Nähte entfernt. Eine Eiterung ist nicht vorhanden. Pat. verspürt etwas Kopfdrücken.

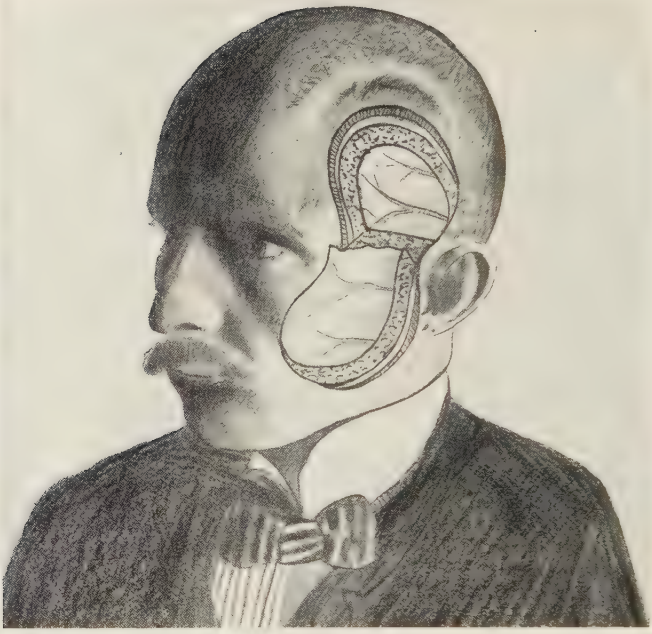

Fig. 2.
Trepanationslappen.

3. April. Pat. ist wieder munter und guter Laune. Das Drücken im Kopfe ist verschwunden. Pat. hat regelmäfsig Stuhlgang.

5. April. Die letzten Nähte werden entfernt. Pat. fühlt sich so wohl, daſs er im Garten spazieren geht. Keine Beschwerden mehr vorhanden.

7. April. Pat. sieht blafs aus und ist etwas benommen. Die Schmerzen sind gering. Appetit ist gut.

10. April. Das Befinden ist gut. Der Verband wird erneuert. Die Wunde ist reaktionslos geheilt. Pat. fühlt sich in der Folgezeit recht wohl und fast frei von Beschwerden. Ab und zu setzen geringe, kurz anhaltende Kopfschmerzen ein. Der Druck im Schädel hat aufgehört, ebenso die Schwindelanfälle.

5. Mai. Die Kopfhaltung des Pat. ist gerade und gut. Er hat guten Humor, fühlt sich wohl und frisch ohne jede Beschwerden. Der Augenhintergrund (untersucht von Dr. von Sicherer) bietet keine Veränderungen mehr, keine Zeichen einer beginnenden Sehnervenatrophie. Die Farben werden richtig erkannt, während dies vor der Operation nicht der Fall war.

Befund vom 4. Juli 1905. Die früher geäufserten Schmerzen in der Schläfengegend sind teilweise wiedergekehrt. Jedoch sind die Beschwerden bei weitem nicht so stark wie vor der Operation. Der Druck im Schädel hat ebenfalls bedeutend nachgelassen und ist nur selten in geringem Grade vorhanden, ebenso das Schwindelgefühl. Patient klagt jetzt noch über Kopfschmerzen, die besonders bei Hitze etwas länger anhalten. Das Schwindelgefühl stellt sich fast immer nur noch beim Bücken ein, seltener beim Liegen auf der verletzten Seite. Patient trägt den Kopf jetzt wieder etwas nach der verletzten Seite übergeneigt und hat einen melancholischen, etwas starren und traurigen Gesichtsausdruck. Die Operationsnarbe ist gut verheilt (siehe Fig. 3); an dem oberen medialen Rande der grofsen gebogenen Narbe befindet sich eine schon auf leichten Druck empfindliche Stelle. Das übrige Operationsgebiet ist nur auf sehr starken Druck teilweise etwas empfindlich. Das Sprechen geht nach wie vor langsam und undeutlich vor sich und fällt ihm sicht-

Fig. 3.
Aufnahme nach Wiedereinheilung des Lappens.

lich schwer. Die Kniereflexe sind gesteigert. Pupillarreflexe vorhanden. Farbensinn und Gesichtssinn normal, ebenso der Augenhintergrund. Der Gang ist noch etwas unsicher und zaghaft. Die Gedächtnisschwäche ist in demselben Mafse vorhanden wie vorher. Puls kräftig, 80 Schläge in der Minute. —

Der Erfolg der Operation ist trotz der noch vorhandenen Störungen kein geringer zu nennen, da die Beschwerden, die in Kopfschmerzen, Druck und Schwindelgefühl bestanden, deutlich und erheblich nachgelassen haben. Der Erfolg der Operation ist wahrscheinlich ein bleibender, da ein Teil der Beschwerden dauernd geschwunden ist.

II. Fall.

Reinthaler, Telephonarbeiter, 34 Jahre alt.

Eltern und Geschwister gesund. Er selbst nie erheblich krank gewesen.

Am 23. Januar 1903 ist Reinthaler von einem Dache aus ca. 3 m Höhe abgestürzt und mit dem Kopf auf cementierten Boden aufgeschlagen, infolgedessen er etwa zwei Stunden besinnungslos war. Dann erwachte er mit heftigen Kopfschmerzen. Der Kopf war etwas geschwollen und zeigte eine Quetschwunde an der rechten Stirnseite, die stark blutete, wenig schmerzte. Die gröfsten Schmerzen aber waren auf der ganzen rechten Kopfseite vorhanden, besonders auf dem Seitenwandbein; diese Schmerzen waren anhaltend und spannend. Die Stirnwunde verheilte schnell, doch blieben die Schmerzen auf dem Scheitel bestehen. Bei Witterungswechsel wurden die Schmerzen stärker, waren aber immer in verschiedenem Mafse vorhanden. Aufserdem bekam Patient beim Bücken des Körpers sowie beim Drehen des Kopfes Schwindelanfälle, die ab und zu auch beim Gehen vorkamen. Wegen dieser Beschwerden war er 27 Wochen beim Bahnarzt in Behandlung. Die innerlichen Mittel (Antipyrin und Salicyl) waren ohne Erfolg.

Die Schmerzen wurden im Laufe der Zeit immer stärker, so dafs Patient es kaum noch aushalten konnte. Infolgedessen ging er in die kgl. chirurgische Poliklinik. Dort wurde durch die Röntgendurchleuchtung eine verdichtete Stelle auf der rechten Kopfseite gefunden. In der Nähe dieser Stelle wurde dann bei der Untersuchung wegen Unfall durch Dr. Fefsler eine ganz leichte Einsenkung

im Schädeldach festgestellt, die auf Druck empfindlich war. 14 Tage später wurde dann in der Kgl. chirurg. Poliklinik München die Aufmeifselung des Schädels an dieser Stelle vorgenommen. Das ausgemeifselte Stück wurde nicht wieder eingelegt, sondern die Haut direkt über der Lücke vernäht. Die Heilung erfolgte per primam in ca. drei Wochen.

Nach der Operation waren die Kopfschmerzen zuerst gänzlich verschwunden; erst nach 14 Tagen traten sie in weit geringerem Mafse als früher wieder ein. Ungefähr ein Jahr später sind dann die Schmerzen wieder stärker geworden und haben sich allmählich fast in der alten Stärke wieder eingestellt. Dagegen ist das Reifsen und Spannen, das sich früher bei Kopfbewegungen zeigte, fast ganz verschwunden. Auch ist der Puls, der vor der Operation dauernd 120 betrug, allmählich zurückgegangen und beträgt jetzt 72. Das Allgemeinbefinden des Pat. ist gegen früher etwas besser, nur hat er oft eingenommenen Kopf. Die Augen sind seit dem Unfall trüber geworden, und hat sich das Sehvermögen verschlechtert. Er sah oft nebelig und war dieserhalb in Behandlung von Dr. v. Sicherer. Biertrinken und Rauchen bekommt ihm immer schlecht. Urinbefund war negativ.

Befund vom 6. Juli 1905: ergibt dieselben Beschwerden, wie oben erwähnt.

Auf der rechten Kopfseite findet sich eine ca. 10 cm lange Narbe mit einer grofsen Vertiefung im Schädel (siehe Fig. 4), da, wo das hypertrophische Knochenstück herausgenommen worden ist. An dem tiefsten Punkte dieser Delle ist eine auf leichten Druck empfindliche Stelle, die bei geringer Erregung pulsiert. Die übrigen Stellen der Vertiefung sind nur bei starkem Druck etwas empfindlich.

Der Gesichtsausdruck des Patienten ist etwas matt und traurig. Er leidet psychisch darunter, dafs er nicht mehr arbeiten kann. Den Versuch hat er mehrere Male gemacht, aber bald wieder aufgeben müssen. Die rechte Hand des Patienten ist viel schwächer als die linke. (Deutlicher Druckunterschied.) Dieser Zustand hat sich allmählich seit der Verletzung eingestellt.

Auch dieser Patient neigt den Kopf auf die verletzte Seite, und zwar fast fortwährend, auch wenn er zum Geradehalten des Kopfes aufgefordert wird.

Fig. 4.
Trepanationsnarbe.

III. Fall.

Staudner, Johann, 10 Jahre alt.

Im Jahre 1901 fiel Staudner ein Stockwerk etwa 5 m hoch vom Fenster in den Garten (nicht auf Stein) herunter direkt auf die Scheitelhöhe und den Hinterkopf. Es trat sofort Bewufstlosigkeit ein, die 25 Tage andauerte. Bluten aus Nase und Ohr trat nicht ein. Die Bewufstlosigkeit war anfangs von häufigem grünen Erbrechen begleitet. Der Puls ging auf 50 Schläge herunter. Keine Temperatursteigerung; Pupillenreflexe ungleich und träge reagierend.

Aeufserlich war am Kopfe aufser einer kleinen Hautabschürfung in der linken Schläfengegend keine Verletzung. Unter der Kopfschwarte der Scheitelhöhe und des Hinterhauptes befand sich ein starker Blutergufs, einer Kopfgeschwulst ähnlich, die fluktuierte. In der Gegend des rechten Hinterhauptes zog in sagittaler Richtung nach vorn zur Schläfengegend eine scharfkantige Impressionsstelle, an welcher die frakturierten Schädelknochen deutlich

beweglich waren. Die Bewufstseinsstörung war anfangs so tief, dafs in den ersten zwei Tagen keine Nahrungsaufnahme möglich war, und Urin und Stuhl von selbst abgingen. Während dieser Bewufstseinsstörung wälzte sich der Knabe unter fortwährenden Arm- und Beinbewegungen ruhelos im Bette hin und her. Vom dritten Tage an hellte sich das Bewufstsein nur soweit auf, dafs flüssige Nahrung gereicht werden konnte. Vom 25. Tage an trat ein Dämmerzustand ein, in welchem der Kranke allerdings nicht wufste, wo er sich befand, aber auf manche Fragen undeutlich Antwort geben und allmählich immer kräftiger werdende Gehversuche machen konnte. In den nächsten Monaten nahm das Bewufstsein immer mehr zu. Eine Indikation zu einem operativen Eingriff (Puls, Atmung) trat niemals ein, und wurde später jeder operative Eingriff abgelehnt, als das Bewufstsein etwas besser wurde.

Der Knabe blieb aber immer geistig sehr beschränkt und machte bei schlaffen Gesichtszügen einen etwas verblödeten Eindruck. Eine Facialislähmung war nicht vorhanden. Die linke Hand war im Anfang gelähmt und blieb auch fernerhin die ganze linke obere Extremität im Wachstum zurück (siehe die folgenden Mafse). Die Bewegung der Beine war immer normal. Die Atmungs- und Pulsfrequenz wurde einige Monate nach der Verletzung wieder normal. Dagegen machte sich eine deutliche periphere Gesichtsfeldeinengung bemerkbar (Prof. Schlösser); Stauungspapille war nicht vorhanden. Wenn der Knabe ging, so machte er unsichere, tastende und balancierende Bewegungen mit Händen und Füfsen, als wenn er erst den Erdboden suchen müfste. Die Schätzung der Entfernung (plastisches Raumsehen) war im Anfange vollständig verloren gegangen, so dafs er die Entfernung von verschiedenen Gegenständen im Zimmer nie richtig bemessen konnte und überall anstiefs. Allmählich besserte sich allerdings dieser Zustand durch die Uebung wieder. Das Denkvermögen war bedeutend herabgesetzt; auch die Sprache, die immer undeutlich blieb, beschränkte sich in der ersten Zeit auf seine nächste Umgebung und die notwendigsten Gegenstände (Vater, Mutter, Essen, Trinken etc). Der Sprachschatz erfuhr in den nächsten Jahren nur geringe Zunahme. Die Schädelfraktur hatte sich inzwischen gut konsolidiert und

war nur schwach kammartig zu fühlen (vom rechten Hinterhauptbein nach der Schläfengegend über das rechte Seitenwandbein).

Anfangs in mehrmonatlichen Pausen, späterhin alle paar Wochen stellten sich Muskelzuckungen ein, welche meistens in der linken oberen Extremität begannen, dann über den ganzen Körper sich verbreiteten, zuerst klonisch, dann tonisch wurden und auf der Höhe dieses Krampfzustandes mit Verdrehung des Kopfes nach der linken Seite in einen Zustand völliger Bewufstlosigkeit übergingen (epileptiforme Anfälle).

An diese Krämpfe schlofs sich dann ein Schlafzustand an, der oft mehrere Stunden anhielt und öfters in einen einige Tage lang dauernden Traumzustand überging, in welchem Pat. apathisch im Bette lag und nur auf energisches Zureden Nahrung zu sich nahm. Diese epileptiformen Anfälle wechselten mit vollkommen freien Intervallen ab, in welchen der Knabe ganz munter auf der Strafse mit anderen Kindern spielte, aber in seinem Geisteszustand weit hinter dem der gleichaltrigen Kameraden zurückblieb.

Im Jahre 1904 fiel Pat. infolge der Gesichtsfeldeinengung einmal auf der Strafse auf die Gegend der Nasenwurzel, ebenso Mai 1905 auf die linke Schläfengegend. An diese Traumen schlofs sich dann immer eine starke Häufung der obigen Anfälle an. Intelligenz war bleibend sehr herabgesetzt.

Befund am 7. Januar 1904. Seit einem Jahre hat Pat. alle paar Wochen Anfälle, seit 7 Wochen täglich, und zwar in der Weise, dafs es ihn früh am Morgen schon zu Boden wirft. Auf kalte Umschläge auf den Kopf haben die Anfälle in den letzten Tagen ausgesetzt. Der Anfall begann in der Weise, dafs Pat. plötzlich starr geradeaus zu schauen beginnt, dann folgen einige zuckende Bewegungen der linken Hand, alsdann dreht sich Kopf und Hals scharf nach links, die Augen werden ebenfalls nach links verdreht, er fällt bewufstlos um.

Puls 108, ausgesetztes Atmen, Zähneknirschen. Urinbefund immer negativ. Pupillenreaktion in den letzten Monaten gut.

Befund am Tage der Operation, 18. Mai 1905. Der Kopf des Pat. war vor der Operation stark kongestioniert. Am ganzen Körper fanden sich vereinzelte rote Flecken, allem Anscheine nach trophische Störungen. Die Schleimhäute waren stark anämisch. Pat. gibt auf Fragen sehr langsam und

undeutlich Antwort, macht einen geistig etwas verblödeten Eindruck. Rechts, ca. 5 cm über dem Ohr, ist eine leichte Knochenkante unter der Kopfschwarte zu fühlen, die horizontal nach rückwärts verläuft, und median davon fühlt man eine leichte Furche. Die linke obere Extremität ist überall deutlich, wenn auch nicht stark atrophisch.

Mafse:

Umfang: Links über dem Handgelenk, in der Handgelenkslinie gemessen, 11 cm, rechts 12 cm;

Umfang: Linker Handrücken über den Metakarpalköpfen 15 cm, rechter 17 cm;

Umfang: Direkt unterhalb des Ellenbogengelenks links 18 cm, rechts 19,5 cm;

Bicepsunterschied 0,5 cm;

Länge des linken Vorderarmes 19 cm, des rechten 20,5 cm.

Trepanation am 18. Mai 1905. Es wurde ein sagittaler Längsschnitt von der Stirn bis zum Occiput gemacht, die Kopfschwarte zugleich mit dem Periost zurückgeschabt. Etwa in der Mitte des Schnittes wurde nach der rechten Seite noch ein Querschnitt angelegt, und zwar nach dem rechten Ohr zu. Die Kranznaht war links ganz verschwunden, rechts nur schwach angedeutet. Die Pfeilnaht war teils verwachsen, teils sehr eng gefugt. Im rechten Seitenwandbein befand sich eine

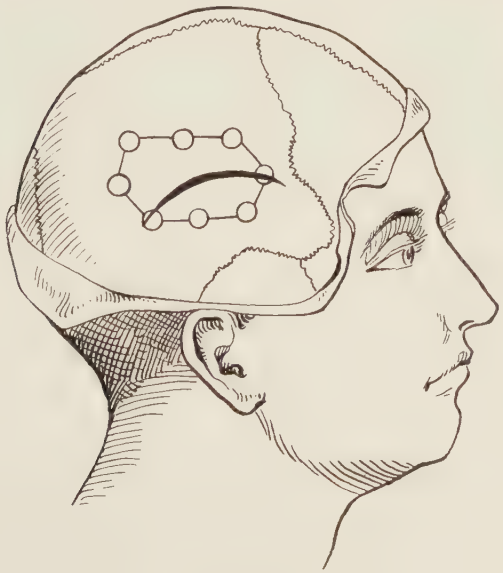

Fig. 5.

seichte, gegen die Schläfe herabziehende Narbe von 5 cm Länge. (Siehe bogenförmige Linie Fig. 5.) Der Knochen war sehr hart. (Siehe Beschreibung weiter unten.) Zur Entfernung dieses die Narbe enthaltenden Knochenstückes (10 cm lang, 4 cm breit) wurden 8 Löcher mit dem Trepan in den Schädel gebohrt (siehe Fig. 5) und der Rest der Glastafel mit dem Meifsel durchtrennt. Die Zwischenstücke wurden mit der Giglischen Drahtsäge durchgesägt. Bei der Bohrung traten ziemlich starke Blutungen aus den Diploëvenen der sehr mächtigen mit grossen zahlreichen Hohlräumen durchsetzten Spongiosa auf und aufserdem an zwei Stellen aus einem Emissar. Santorin., die sich durch Tamponade nur langsam und ungenügend stillen liefsen. (Fig. 6.)

Fig. 6.

Lagerung des Kopfes während der Trepanation: das Schädelstück ist bereits entfernt, die Dura liegt vor; rechts oben gegen die rechte Schläfenbeinschuppe ist der Knochen besonders verdickt.

Das Knochenstück liefs sich nach der Durchsägung leicht herausheben; es bestanden keine Verwachsungen mit der Dura, welche unverletzt war. Die Schädelöffnung wurde durch Abzwicken der Knochenränder mit der Knochenzange noch etwas erweitert und geglättet. Das Knochenstück wurde nicht wieder eingesetzt, sondern der Lappen der Kopfschwarte direkt mit Zwirn genäht.

Während der Operation, die über zwei Stunden dauerte, wurde besonders in der letzten Stunde mit Eröffnung der Schädelhöhle der Radialpuls unfühlbar, der vorher schon fadenförmig war. Es wurden daher sechs Kampferinjektionen und eine Kochsalzinfusion (800 ccm) in die Bauchhaut gemacht. Die Herztätigkeit war regelmäfsig, sehr beschleunigt (130). Die Atmung wurde nach der Eröffnung des Schädels unregelmäfsig. Diese Störungen blieben, und so erfolgte abends $10^1/_2$ Uhr, drei Stunden nach der Operation der Tod, jedenfalls infolge von Herzschwäche nach dem für den schwächlichen und anämischen Knaben nicht unbeträchtlichen Blutverlust hauptsächlich aus den Diploëvenen, sowie nicht zum geringen Teil infolge des Eindrucks der Eröffnung der Schädelhöhle.

Die Sektion wurde verweigert.

Beschreibung des ausgesägten Knochenstücks:

Länge 9,1 cm, Breite 5,0 cm

Die Dicke beträgt vorn 0,7—1,0 cm
„ „ „ median 0,4—0,7 „ } nach vorn
„ „ „ lateral 0,7—0,9 „ } zunehmend
„ „ „ hinten 0,2—0,3 „
„ Tabula externa beträgt 0,1—0,3 „
„ „ interna „ 0,1 cm.

Das Knochenstück ist in der Richtung der Narbe etwas durchscheinend, an diesen Stellen um $^1/_2$—2 mm dünner. Also gerade an der Stelle, wo die Fraktur war, ist der Knochen weniger verdickt; vielmehr ist die Umgebung, wo die Ernährung des Knochens durch den Reiz eine energischere und bessere geworden, stärker verdickt, wie dies auch bei dem Knochenstück des vierten Patienten in analoger Weise der Fall war. Besonders stark war im Falle Staudner die Verdickung vorn und lateral (0,7 bis 1,0 cm), siehe obige Mafse.

Die histologische Untersuchung eines entkalkten Querschnittes vom verdickten Schädeldach ergab gleichmässige, enorme Wucherung der sonst normalen Knochensubstanz sowohl in der Compacta (Tab. ext.) siehe Fig. 6, als ganz besonders in der Spongiosa (siehe Fig. 7 und 8).

Die erste Mikrophotographie (Fig. 7) ist ein Uebersichtsbild des Knochenschnittes. Das Bild zeigt deutlich die stark verdickten Haversschen Lamellen und die vermehrten und erweiterten Haversschen Kanäle, sowie die sehr erweiterten Gefäfse der Compacta.



Fig. 7. Uebersichtsbild eines entkalkten Querschnittes des verdickten Schädeldaches.
Vergröfs. Zeifs, ca 80fach. Obj. AA.

Das zweite Bild zeigt einen grofsen Knochenast aus der Diploë, in diesem eine einzelne, sehr stark gewucherte Haverssche Lamelle. Deutlich sind auch hier die erweiterten Haversschen Kanäle zu sehen.

Die Hypertrophie des Knochens ist eine derartig grofse, wie sie fast nie beim Schädelknochen

Fig. 8. Knochenast aus der Diploč.
Vergröfs. Zeifs, ca. 300fach. Obj. DD.

vorkommt. (Professor Dürck in München bezeichnete sie als Riesenwuchs, wie man ihn selten sähe.)

IV. Fall.

R., Anton.

Im Jahre 1893 bekam der 13 Jahre alte Knabe einen Hufschlag von einem Pferde gegen die vordere

Begrenzung des linken Scheitelbeines, also oberhalb des linken Tuber frontale im Bereich der behaarten Kopfschwarte. Der Knabe war nur vorübergehend betäubt; die sternförmige Lappenwunde, welche stark blutete, zeigte keine Depression am Knochen, heilte schnell und gut.

Zwei Jahre später traten bei dem Pat. epileptische Anfälle mit vollkommenen Bewufstseinsstörungen auf, und zwar konnten diese Anfälle, welche spontan wöchentlich einmal eintraten und meistens in der rechten oberen Extremität begannen, auch aufserdem durch leichten Fingerdruck auf die sternförmige, etwa dreimarkstückgrofse, sehr empfindliche Narbe, welche auf dem Knochen wenig verschieblich war, ausgelöst werden.

Die Anfälle verliefen folgendermafsen:

Wenn man den Knaben, der mit klarem Bewufstsein vollkommen bei der Sache war, ruhig auf einen Stuhl sitzen liefs, so konnte man sich mit ihm über irgend einen Gegenstand ganz gut unterhalten. Drückte ihn währenddem ein Dritter einfach mit dem Finger auf die erwähnte Narbe (wie auf einen elektrischen Knopf) für einige Sekunden, so begannen während des Drückens sofort Krampfbewegungen in den Fingern der rechten Hand, Beugebewegungen des rechten Ellenbogengelenks; es folgten dann klonische Zuckungen in der rechten unteren Extremität. Hörte nun der Druck mit dem Finger auf die Narbe auf, so verbreiteten sich trotzdem die Zuckungen über den ganzen Körper. Es trat dann rasch Bewufstlosigkeit ohne Schreien ein, die Atembewegungen waren tief schnarchend, die Lippen wurden zusammengepreſst, die Gesichtsmuskulatur wurde krampfhaft zusammengezogen, die Haut des Gesichtes rötete sich tief, Rücken und Nacken wurden steif und der Kopf wurde etwas nach der linken Seite und aufwärts gewandt. Die klonischen Zuckungen wurden innerhalb einiger Minuten tonisch. Nach etwa zehn Minuten liefs alsdann der Krampfzustand nach; es folgte ein tief soporöser Zustand, der oft noch $^1/_4$ Stunde anhielt. Aus diesem Schlafe konnte man den Pat. aufrütteln, derselbe hatte aber für diese und die kurz vor dem Anfall liegende Zeit die Erinnerung vollständig verloren. Eine Aura ging den Anfällen nie voraus.

Erbrechen oder anderweitige Unpäfslichkeit folgte auf diese Anfälle nicht. Der Intellekt des

Pat., der Realschüler war, hatte nichts eingebüfst; im Gegenteil war Pat. sehr aufgeweckt und lernte gut, hatte aber einen etwas unbeständigen Charakter, war jähzornig, stets zu munteren, lustigen Streichen aufgelegt. Er war das einzige Kind gesunder Eltern.

Die Gesichtsfeldaufnahme durch Generalarzt Dr. Seggel ergab:

Periphere Gesichtsfeld-Einengung geringen Grades, wie sie bei Hysterischen und Epilektikern ab und zu beobachtet wird.

Keine Sehnervenatrophie, keine Stauungspapille.

Innere Organe gesund. Urinbefund negativ.

I. Operation (Fall R. Anton).

19. November 1897. Knabe 17 Jahre alt.

In Chloroform-Narkose wurde die mit dem Knochen adhärente Narbe in Form eines elliptischen Stückes von 6 cm Länge und 2—3 cm Breite in sagittaler Richtung bis zum Knochen excidiert, die gesunde Hautpartie der Nachbarschaft gelockert, etwas verschoben und durch File de Florence-Nähte wieder vollständig vereinigt. Der Knochen zeigte an der mit der Kopfschwarte adhärenten Stelle eine ganz seichte (vielleicht 3 mm tiefe) Einsenkung von etwa Fünfzigpfennigstückgröfse Umfang, war aber vollständig glatt.

Bei der Excision kamen Schädelnähte (spez. Koronarnaht) nicht zu Gesicht. Die Wunde heilte per primam ohne Stichkanaleiterung und ohne Fieber.

Die Anfälle und die Kopfschmerzen blieben nun 6 Wochen lang völlig aus.

Dann aber kamen sie allmählich in der alten Weise wieder, und zwar sowohl spontan, als auch bei Druck auf die Narbe.

Dies ist ein Beweis, dafs es, um eine Dauerheilung zu erzielen, sicher nicht genügt, nur das Hautstück oder die adhärente Stelle der Knochenoberfläche zu entfernen, wie manche Autoren vorschlagen, sondern es mufs zur Beseitigung der Anfälle das betreffende adhärente Knochenstück ganz ausgemeifselt werden. Das zeigt auch der vollkommene Erfolg der ca. 4 Monate später vorgenommenen Trepanation bei diesem Manne.

II. Operation (Trepanation). (Fall R. Anton.)

10. März 1898.

Da die Anfälle und das Kopfweh in letzter Zeit wieder wie früher in gehäufter Weise aufgetreten

waren, so wurde diesmal zur Trepanation geschritten. Es wurde in Chloroform-Narkose ein 6 cm langes, 5 cm breites ovales Stück auf dem linken Rand des Schädeldaches (Gegend des Os frontale am hinteren und Os parietale am vorderen Rand) herausgemeifselt. Der Hautschnitt wurde sagittal in der I. Operationsnarbe angelegt. Der vordere obere Winkel des Os parietale und der hintere obere Winkel des Os frontale wurden entfernt. Unter Kochsalzirrigation wurde das ovale Stück des Schädeldaches mittelst der Rotationssäge einer gewöhnlichen zahnärztlichen Bohrmaschine mit Fufsbetrieb bis zur Tabula interna eingesägt. Nachdem dies allerdings unter ziemlich bedeutender Blutung aus der Diploë geschehen war, wurde die Glastafel sorgfältig mit einem feinen Meifsel durchschlagen, und zwar unter fortwährender Nachprüfung mittelst feiner Knopfsonde, um jede Verletzung der Dura zu vermeiden.

Als Meifsel bewährte sich dabei vorzüglich ein solcher mit einem Holzgriff, sehr scharf und schief



Fig. 9.
Hebelmeifsel nach Dr. Fefsler.

geschliffen, wie ihn die Holzbildhauer gebrauchen. Als Hammer wurde ein Holzhammer verwendet, um die Erschütterungen des Schädels durch die kurz und sanft geführten Schläge möglichst zu mildern. Um den Stofs und die Erschütterungen, welche die Gehirnmasse dabei erfährt, auf ein möglichstes herabzumindern, wurde immer der Meifsel in einer tangentialen schiefen Richtung gegen die Schädelkapsel vorwärtsbewegt.

Schliefslich wurde das Knochenstück mit einem gebogenen Hebelmeifsel (mit einem Hypomochlion hinter der Spitze) leicht unter einigen Hammerschlägen ausgestemmt (siehe Fig. 9).

Der mittlere Sägeschnitt war $^1/_2$ cm von der sagittalen Mittellinie des Scheitels entfernt (siehe Fig. 10).

Fig. 10.

Die Umschneidung des Hautlappens und die Durchsägung der Knochentafel wurde im Anfange der Operation als Hautknochenlappen nach Wagner auszuführen versucht. Doch ist die Kopfschwarte am vorderen Umfang des Schädeldaches viel weniger mit dem Schädel adhärent als in der Schläfengegend (vgl. Fall I: Rager), so dafs bei der Aushebelung und Durchmeifselung der hinteren Brücke der Knochenschale sich diese von der Innenfläche des zungenförmigen Hautlappens fast ganz ablöste.

Es wurde daher die ausgesägte Knochenschale ganz von dem Hautlappen getrennt und auf steriler Gaze beiseite gelegt, um sie möglicherweise später wieder einzusetzen. Der Hautlappen wurde nach rückwärts aufgeklappt, so dafs die Dura mater vollständig frei zutage lag. Diese war in der Gegend des Traumas (also im Bereich des inneren oberen Randes vom linken Seitenwandbein, über der Gegend der vorderen Centralwindung) im Umfange eines Markstückes weifslich getrübt. Auf der inneren Fläche des ausgesägten Knochenstückes konnten keine Veränderungen gefunden werden. Dasselbe war an allen Rändern, namentlich am vorderen Umfang des Ovals, sehr stark verdickt (bis über 1 cm). Von der Kranznaht, nach der genau gesucht wurde, war nichts zu finden. An ihrer Stelle zog im Bereiche des hinteren Umfanges der Schädelwunde eine deutliche streifenförmige Verdickung vom lateralen zum medialen Rande. Auch die Sagittalnaht war verknöchert.

Mafse am ausgesägten Knochenstück:

Die Dicke des Knochens beträgt vorn 0,8 bis 1,5 cm, lateral 0,5—0,6 cm, medial 0,3—0,5 cm, hinten 0,4—0,5 cm; Tabula externa lateral 0,1 bis 0,15 cm, medial 0,1—0,2 cm; Tabula interna lateral 0,05 cm, medial 0,1 cm.

Etwa in der Mitte des Knochenpräparates ist die erwähnte streifenförmige Verdickung, die von lateral nach medial ziemlich gerade verläuft. Neben und längs dieser Stelle ist der Knochen etwas durchscheinend (ähnlich wie bei Fall III), also da, wo die Verletzung stattgefunden hatte. Eine wesentliche Depression ist auch an diesem Knochenstücke nicht zu erkennen. Innen befindet sich eine tiefe Furche für die Art. meningea, aufserdem zahlreiche seichtere Furchen.

Die getrübte Stelle der Dura mater wurde in sagittaler Richtung mit Schere und Pincette geöffnet. Es kam eine kirschkerngrofse, mit gelber, klarer Flüssigkeit gefüllte Cyste zum Vorschein, darunter verschiedene ebenfalls mit klarer Flüssigkeit gefüllte Ausbuchtungen der Arachnoidea, welche sehr reich an Blutgefäfsen waren. Die Cyste wurde entfernt. An der vorliegenden Gehirnpartie konnte nichts Abnormes gefunden werden; daher wurde die Dura wieder mit Katgutnähten geschlossen.

Aus später zu erwähnenden Gründen wurde auch

in diesem Falle davon Abstand genommen, das Knochenstück wieder einzusetzen; der ganze Hautlappen wurde nach vorn über den Schädeldefekt geklappt und mit File de Florence vernäht bis auf eine kleine Stelle am hinteren unteren temporalen Wundwinkel, die durch sterilen Silk protektive zur Drainage offen gehalten wurde. Ueber den Kopf kam leicht komprimierender steriler Verband. —

Pat. erwacht bald aus der Narkose ohne bedeutende Schmerzen. Puls kräftig (110), Temperatur 37,5 in der Achselhöhle. Dreimaliges, nicht grünes Erbrechen. In den ersten Tagen keine Störung. In der 3. Nacht steht Pat. in einem somnambulen Zustande auf. Nach 8 Tagen ist die Wunde geheilt. Pat. geht im Zimmer umher. Der Händedruck, der vor der Operation rechts kräftiger als links war, ist einige Tage später rechts sehr schwach. Pat. klagt aufserdem über rheumatisch ziehende Schmerzen in der rechten grofsen Zehe. Sonst fühlt er sich recht wohl. Die mittel- und gleichweiten Pupillen reagieren langsam, aber deutlich. 14 Tage nach der Operation wird Pat. mit geheilter Wunde entlassen.

Am 19. Mai 1898 macht Pat. folgenden Eindruck: Er ist etwas nervös, trägt sich mit weltdurchwandernden Ideen, will kein Kaufmann werden, obwohl der Vater ein gutes Geschäft hat. Als ein sehr lebhafter junger Mann, der gut entwickelt ist, will er durchaus studieren. Er hat bisher keinen schweren Anfall mehr gehabt, trotzdem er ziemlich viel Bier trinkt, stark raucht. Auch liest er bis spät in die Nacht, hat dann öfter Schwindelanfälle beim Einschlafen.

Wenn man auf die vom Knochen entblöfste, gut vernarbte Kopfschwartenstelle, die ziemlich stark pulsiert, drückt, spürt er Trommeln im rechten Ohr, aber keinen besonderen Schmerz; es wird hierbei auch kein Anfall ausgelöst. Der mediale Rand des Knochens ist vorne, da wo die Narbe vom Hufschlag gelegen war, etwas druckempfindlich, sonst an keiner Stelle, auch nicht am hinteren Rand.

Befund vom 4. Januar 1899. Patient hat im ersten Jahre nach der Operation die bereits erwähnten Schwindelanfälle gehabt, im ganzen etwa 17—20mal, die manchmal auch mit einem geringen Krampfanfall verbunden waren. Jedoch waren diese Anfälle ganz schwach und klangen

allmählich immer mehr ab, so dafs jetzt die Anfälle völlig sistiert haben.

Pat. ist jetzt 19 Jahre alt und in Rothenburg als Braugehilfe angestellt, fühlt sich sehr wohl. Er trinkt sehr viel Bier, klagt nur ab und zu über etwas Kopfschmerzen.

11. März 1903. 23 Jahre alt. Seit 2 Jahren, nachdem das Trinken eingestellt wurde, hat Pat. auch keine Spur von Kopfschmerzen mehr, macht einen guten, gesunden Eindruck.

Im Jahre 1900 war Pat. vorübergehend in einer Nürnberger Brauerei beschäftigt und stiefs beim Putzen eines Fasses mit der Trepanationsnarbe an die Fafswandung, so dafs Erbrechen und vorübergehende Benommenheit, aber kein epileptischer Anfall eintrat.

Seit 1902 ist Pat. Braugehilfe in Lyon, befindet sich sehr wohl. Zu Hause trinkt er täglich 3 Liter Bier, in der Brauerei 6—7 Liter, raucht täglich 10—25 Cigaretten. Die Kopfnarbe ist dick fibrös, hat wenig Knochenneubildung am Rande erfahren, ist oval ungefähr handtellergrofs. Die Pupillen reagieren gut, die linke Pupille ist etwas enger.

Am 23. Oktober 1903 erhielt Dr. Fefsler die Nachricht, dafs Pat. weniger raucht und trinkt, dafs es ihm zu Apenzell in einer Brauerei gut geht.

2. März 1905. Befinden unverändert gut, kein Kopfweh, keine Anfälle. Er trinkt täglich noch 2—3 Liter Bier und raucht 2—6 Cigarren.

Die feste, fibröse Narbe ist in der Mitte eingesunken, etwas druckempfindlich. Die Länge beträgt in sagittaler Richtung 7 cm, in querer Richtung 4,5 cm. Der Gesichtsausdruck ist lebhaft, leicht erregt und kongestioniert. Pat. trägt über dem Schädeldefekt eine Aluminiumplatte, die heute nach Gipsabdruck erneuert wird.

6. Juli 1905. Der junge Mann befindet sich zur Zeit in einer Brauerei in Schottland, fühlt sich vollkommen wohl und gesund. —

Die Betrachtung der verschiedenen Fälle läfst nun die Frage entstehen: Soll man bei der Trepanation wegen Gehirnreizung oder Gehirndruck nach Schädeltraumen das ausgesägte Schädelstück wieder in den Schädeldefekt einfügen oder ganz oder teilweise entfernen?

Diese Frage können wir am besten an der Hand der vier einzelnen Fälle beantworten.

Im Fall I ist das obere Drittel des Lappens nahe der bogenförmigen Operationsnarbe (siehe

Fig. 3) nicht vom Knochen, sondern nur von der Kopfschwarte und den Hirnhäuten unterlagert; es ist also nur ein Teil des Knochenstücks wieder eingesetzt worden und liegt daher ein absichtlich gelassener ringförmiger, etwa 2 cm breiter, 10 cm langer Schädelkapseldefekt vor, welcher beim Husten deutlich das Anprallen des Gehirns fühlen läfst und als elastisches Ventil gegen eine neuerliche Verwachsung und Verdickung des Knochens, sowie gegen eine Zunahme des intrakraniellen Druckes dienen soll. Eine ganz leichte Impression war in diesem Falle im Gegensatz zu Fall III und IV fünf Jahre nach der Verletzung vorhanden und zu fühlen. Es wurde daher bei diesem I. Fall ein Teil des Knochenstückes hochgelagert und somit die Impression auf das Gehirn und seine Umhüllungen beseitigt. Weil in der Schädelkapsel ein Ventil belassen wurde, ist der Erfolg der Operation, bestehend in teilweiser Beseitigung der Beschwerden, höchst wahrscheinlich auch ein bleibender.

In der Erwägung, dafs sich beim IV. Fall an den Pferdehufschlag eine das linke Stirn- und Seitenwandbein betreffende chronische hypertrophierende Ostitis (vgl. die ähnlichen Hypertrophien an Tibia usw. durch Stofs) angeschlossen hatte, ohne dafs klinisch und operativ eine wirkliche Impressionsstelle gefunden werden konnte, und in der weiteren Erkenntnis, dafs infolge des traumatischen Reizes eine vorzeitige Verknöcherung der Schädelnähte in dieser Gegend sich eingestellt hatte (ähnliche Zustände bei den Kretinen), so wurde im III. und im IV. Falle davon Abstand genommen, die ausgesägte Knochenschale wieder in den Schädel einzusetzen. Es sollte auf diese Weise für den Gehirndruck ein förmliches Ventil in der weichen Knochenschwarte geschaffen werden und damit einer Zunahme (krankhaften Steigerung) des intrakraniellen Drucks in der Zukunft vorgebeugt werden. Vom chirurgischen Standpunkte konnte die Reimplantation des Knochenstücks wohl befürwortet werden, denn erstens war dasselbe steril aufgehoben worden, und zweitens ist es eine Erfahrungssache, dafs vollkommen aus der Knochenschwarte ausgelöste Schädelstücke (auch Knochenlamellen aus anderen Körpergegenden) gut in die knöcherne Schädelkapsel einheilen.

Wahrscheinlich war es auch bei Fall II derselbe Grund, dafs das Knochenstück ganz fortgelassen wurde, doch entzieht sich dies meiner Kenntnis.

Allem Anscheine nach ist es nun, wenn wir auf den Erfolg der drei Fälle eingehen, entschieden besser, das Knochenstück ganz aus dem Defekte fortzulassen; denn Fall IV zeigt uns eine vollkommene Heilung, die bereits sieben Jahre besteht, also sicher eine Dauerheilung ist, während Fall I nur eine erhebliche Besserung zeigt, nicht ein vollständiges Aussetzen der früheren Beschwerden. Fall III, ein von Hause aus schwächliches, schon teilweise verblödetes Kind, starb bald nach der Operation, scheidet also hier aus; doch wäre auch hier höchst wahrscheinlich eine Besserung eingetreten. Fall II endlich zeigt ebenfalls eine Besserung, wenn auch in der letzten Zeit die Beschwerden sich zum Teil wieder eingestellt haben, was möglicherweise auf Anbildung von neuer Knochensubstanz zurückzuführen ist.

Starr (New York) ist nun der Ansicht, dafs eine dauernde Heilung von Kopfschmerzen, Schwindel oder Krämpfen nach Kopfverletzungen durch den operativen Eingriff nicht zustande kommt, wenngleich auch öfters eine Besserung erzielt wird. Nach seiner Ansicht kann man nämlich das deprimierte Schädelstück wohl herausheben, Cysten auslösen oder irgend eine auf das Gehirn drückende Masse entfernen, doch wäre es unnütz, Verwachsungsmembranen zwischen Dura und Pia oder zwischen Pia und Gehirn zu trennen, weil dieselben sich nach der Operation unvermeidlich von neuem bildeten und einen neuen Reizungszustand herbeiführten. Hieraus erklärt er die ungünstigen Ergebnisse, die von so vielen Beobachtern verzeichnet worden sind. Trotzdem empfiehlt auch er in angängigen Fällen die Trepanation, da häufig wenigstens ein gewisser Teil der pathologischen Veränderungen durch dieselbe beseitigt werden könne. Krause stellt die Prognose günstiger und glaubt, dafs bei einem Teile wenigstens die Dauerheilung erfolgt, wenn man auch im einzelnen Falle dies nie bestimmt im voraus wissen könne. Es kommt nach ihm darauf an, ob die epileptische Veränderung stabil geworden ist und sich von ihrem ursprünglich begrenzten Herde aus auf weite Strecken der Hirnrinde verbreitet hat oder nicht. Im ersteren Falle wird der Dauererfolg vielen Operierten versagt bleiben.

Krause pflichtet daher v. Bergmann bei, indem er sagt, dafs man seine Hoffnungen nicht zu

hoch schrauben soll, und empfiehlt die Operation, da zum mindesten eine gewisse Besserung der Beschwerden eintritt und viele der Epileptischen unheilbarem Blödsinn verfallen, wenn die Krampfanfälle nicht beseitigt werden. Auch bürgen manche untrügliche Dauererfolge nach Trepanation für die Zweckmäfsigkeit der Operation, und zwar ist um so eher auf Heilung zu rechnen, je früher operiert wird.

Kocher ist derselben Ansicht und empfiehlt, da bei epileptischen Anfällen der intrakranielle Druck sehr hoch steigt, es als rationell, nach ausgeführter Trepanation dafür zu sorgen, dafs kein vollkommen knöcherner Verschlufs der Schädelkapsel eintritt. Zu diesem Zweck soll man einen etwa fingerbreiten Streifen Schädelsubstanz fortschneiden (man braucht das ausgesägte nicht ganz fortzulassen), so dafs ein bewegliches Ventil bestehen bleibt (siehe Fall I).

Auch ist es nach Ansicht Kochers nicht unvorteilhaft, bei schwachen Patienten oder bei stärkerem Blutverlust (siehe Fall III) die Operation in zwei Zeiten auszuführen und nicht mit einem Male zu vollenden, sondern erst vielleicht einige Wochen später zu Ende zu führen, nachdem die Wunde gut austamponiert ist.

Aehnliche Ansicht vertreten v. Bergmann und Braun, sowie andere Autoren.

Wenn nun auch das Urteil über die Erfolge, insbesondere über die Dauererfolge der Trepanation, speciell bei traumatischer Epilepsie noch nicht ganz abgeschlossen ist, so spricht doch der Wahrscheinlichkeit nach alles dafür, dafs eine möglichst frühzeitige Operation, bei der man den Knochendefekt nur teilweise decken oder ganz offen lassen soll, öfters eine vollkommene Heilung herbeizuführen imstande ist.

Zum Schlusse ist es mir eine angenehme Pflicht, meinen verehrten Lehrern meinen verbindlichsten Dank auszusprechen: Herrn Geheimrat v. Angerer für die gütige Uebernahme des Referats, sowie Herrn Privatdozenten Dr. Felsler für die Ueberlassung des Materials.

Endlich gebührt mein Dank noch Herrn Dr. Wolfrum für die bereitwillige Anfertigung der Knochenschnittpräparate, sowie meinem Freunde cand. med. O. Ebert für die freundliche Uebernahme der ersten Zeichnung.

Literatur.

v. Bergmann, chirurgische Behandlung von Hirnkrankheiten. Berlin 1899.

v. Bergmann, Bruns, Mikulicz, Handbuch der prakt. Chirurgie. I. Band. Stuttgart 1900.

Binswanger, Die Epilepsie. Wien 1899.

Deutscher Chirurgen-Kongrefs 1895. S. 640.

Düninghaus, Ein Fall von starker Schädelknochendepression. München 1888.

Franke, Behandlung und Ausgänge von 44 Depressionsfrakturen am Schädel. Berlin 1901.

Kolbe, Ueber traumatische subkutane Schädelfrakturen im Kindesalter. Breslau 1903.

v. Leyden, Die deutsche Klinik. VIII. Band. Berlin 1905. (Krause, Hirnchirurgie.)

Regula, Zwei Fälle von komplizierten Schädelfrakturen. Berlin 1904.

Schlesinger, Ueber komplizierte Schädeldepressionsfrakturen. Schildberg 1898.

Starr, Hirnchirurgie. Leipzig 1895. (Deutsch von M. Weifs.)

Tillmanns spezielle Chirurgie. I. Band. Leipzig 1897.

Lebenslauf.

Josef Gores,
Medicinal-Praktikant aus Bochum in Westfalen.

Als Sohn des praktischen Arztes Dr. med. J. M. Gores wurde ich am 15. Mai 1878 in Bochum geboren. Daselbst besuchte ich das Gymnasium bis Unterprima; dann ging ich auf das fürstliche Gymnasium zu Lemgo in Lippe über, woselbst ich Ostern 1900 das Zeugnis der Reife erhielt. Ich widmete mich dem Studium der Medicin und leistete zunächst im Sommer 1900 die erste Hälfte meiner Dienstzeit beim Königl. sächsischen Infanterie-Regiment No. 106 in Leipzig ab, studierte dann im 2. Semester in Leipzig, im 3.—6. Semester in Würzburg, woselbst ich die ärztliche Vorprüfung bestand, und setzte meine Studien im 7.—9. Semester in München fort. Ich trat dann ins Examen ein, welches ich am 30. Juni 1905 vollendete.

Josef Gores.

Mit Genehmigung

der

medicinischen Fakultät zu München.

Druck von Pass & Garleb G. m. b. H., Berlin W. 35.